

## PRESENTACIÓN DE CASOS

# Linfangiosarcoma del miembro superior secundario a linfedema crónico posmastectomía

## Presentación de un caso

EDUARDO ABALO, PABLO PLATER, EMILIO CORINALDESI  
y FERNANDO RODRÍGUEZ CASTELLS

*Centro de Educación Médica e Investigaciones Clínicas CEMIC,  
Buenos Aires, Argentina*

### Caso clínico

Una mujer de 79 años consulta en el servicio de Ortopedia y Traumatología de nuestra institución en julio de 2007 por presentar un dolor intenso en el miembro superior izquierdo, con edema generalizado y lesiones equimóticas y ulceradas en la piel del brazo y el antebrazo, de meses de evolución (Fig. 1A). Como antecedente de importancia, se le realizó una mastectomía izquierda más vaciamiento axilar en el año 1996 debido a un cáncer de mama, tratado luego con radioterapia local y quimioterapia. Secundario a dicho tratamiento la paciente presentó un linfedema crónico de todo el miembro superior izquierdo hasta el momento de la consulta.

En el examen físico se observa un edema generalizado en todo el miembro superior izquierdo, múltiples lesiones equimóticas y maculopapulosas de coloración azul-púrpura, con lesiones nodulares violáceas, ulceradas y sangrantes en el antebrazo. Presenta, además, una lesión nodular de similares características, menor de 1 cm, en la cara anterior del hemitórax izquierdo (Fig. 1B). Se solicita una resonancia magnética del brazo y el antebrazo, que muestra un marcado edema y tumefacción de las partes blandas con predominio de los tejidos superficiales y aumento de la trabeculación de los planos grasos, sin compromiso de los planos musculares profundos (Fig. 2 A-B). En la región anterior del tercio medio del antebrazo se observa una lesión nodular sobre elevada que no supera el tejido celular subcutáneo, sin poder determinar algún margen del tumor (Fig. 2 C).

Se realiza una biopsia quirúrgica de una de las lesiones del antebrazo. El resultado de la anatomía patológica informa: linfangiosarcoma del miembro superior.

Debido a la agresividad del tumor y la imposibilidad de lograr márgenes de resección adecuados, se efectuó la desarticulación glenohumeral del miembro superior y la resección de la lesión nodular de la región anterior del hemitórax izquierdo. A las tres semanas de la intervención quirúrgica, la paciente realizó cuatro ciclos de radioterapia local y quimioterapia sistémica.

A los 14 meses de seguimiento posoperatorio presentó una recidiva tumoral en la cara lateral del tórax (Fig. 2D) y falleció a los 20 meses del diagnóstico inicial por metástasis cerebrales.

### Discusión

El linfangiosarcoma es un tumor vascular maligno poco frecuente que aparentemente se desarrolla a partir del endotelio vascular y suele asentar sobre un linfedema de larga evolución.<sup>2,3,4,7</sup> Si bien este tumor puede asociarse con el linfedema postraumático, congénito o espontáneo crónico, en el miembro superior se caracteriza por su aparición como complicación de un linfedema crónico debido a una mastectomía radical por carcinoma de mama.<sup>2,3,4,6-9</sup> Stewart y Treves describieron 6 casos de linfangiosarcoma como una complicación del linfedema y la linfangiectasia crónicos después de una mastectomía radical con afección ganglionar y radioterapia posoperatoria.<sup>8</sup>

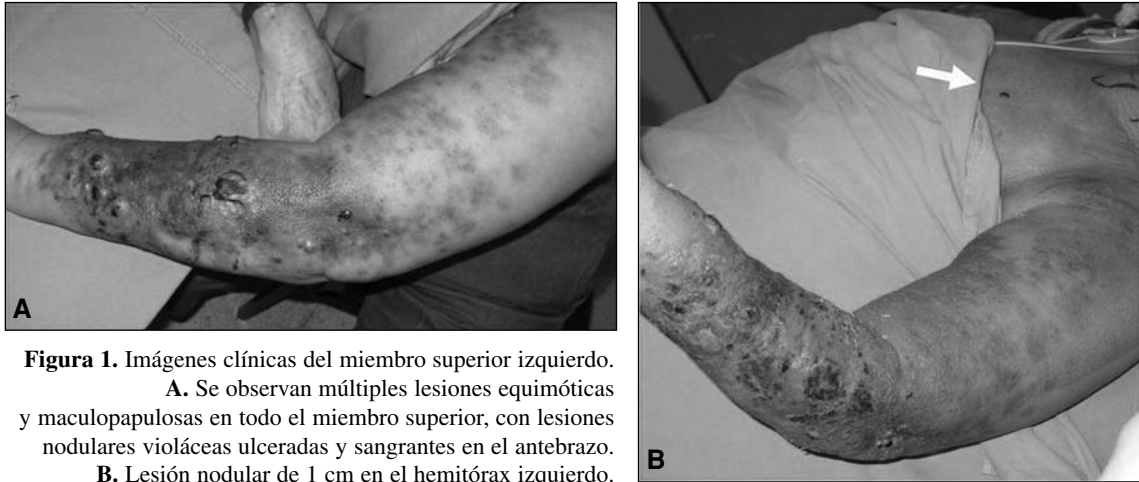
Distintos autores sugieren que parece necesario un intervalo de varios años para que se produzca la transformación maligna. Un estudio demostró que el intervalo entre la mastectomía radical y la aparición del linfangiosarcoma oscilaba entre 5 y 14 años. En una serie de 22 pacientes el intervalo entre la mastectomía y el comienzo

---

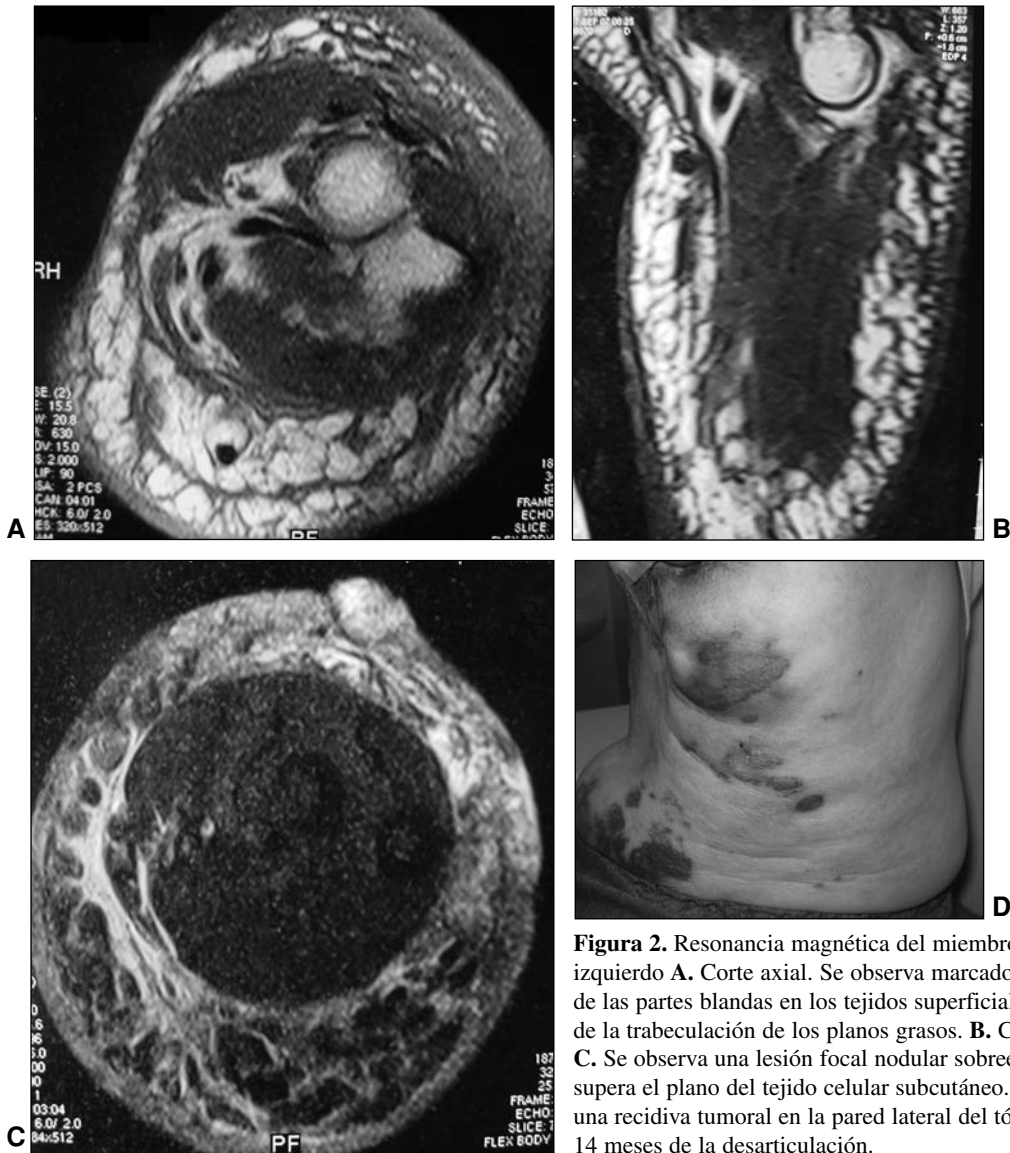
Recibido el 5-8-2009. Aceptado luego de la evaluación el 6-10-2009.

Correspondencia:

Dr. EDUARDO D. ABALO  
eabalo@cemic.edu.ar



**Figura 1.** Imágenes clínicas del miembro superior izquierdo.  
**A.** Se observan múltiples lesiones equimóticas y maculopapulosas en todo el miembro superior, con lesiones nodulares violáceas ulceradas y sangrantes en el antebrazo.  
**B.** Lesión nodular de 1 cm en el hemitórax izquierdo.



**Figura 2.** Resonancia magnética del miembro superior izquierdo **A.** Corte axial. Se observa marcado edema de las partes blandas en los tejidos superficiales con aumento de la trabeculación de los planos grasos. **B.** Corte sagital. **C.** Se observa una lesión focal nodular sobreelevada que no supera el plano del tejido celular subcutáneo. **D.** Se observa una recidiva tumoral en la pared lateral del tórax a los 14 meses de la desarticulación.

del angiosarcoma fue de 11 años (5 a 16 años).<sup>9</sup> En otro estudio realizado en la Clínica Mayo se analizaron 16 pacientes; el tiempo transcurrido entre la mastectomía y el diagnóstico del tumor fue de 10 años (rango 5 a 18 años).<sup>7</sup>

Aunque es una entidad poco frecuente, este tipo de sarcoma debe ser tenido en cuenta en casos de lesiones severas del tejido celular subcutáneo en linfedemas crónicos previos, ya que el retraso en el diagnóstico inicial puede modificar el pronóstico y el tratamiento en estos pacientes. La aparición de lesiones nodulares violáceas, máculas y pápulas, o la presencia de lesiones equimóticas en la piel, de aspecto traumático, deben hacer sospechar una malignización.

Si bien la resonancia magnética (RM) se recomienda para evaluar la extensión local en los tumores de las partes blandas, su valor disminuye para definir los límites marginales en este tipo de tumor.<sup>1,5</sup> En nuestro caso, observamos en la RM un marcado edema y tumefacción de las partes blandas, con predominio de los tejidos superficiales y aumento de la trabeculación de los planos grasos, sin compromiso de los planos musculares profundos y sin poder determinar algún margen de las lesiones tumorales.

El diagnóstico final depende de la biopsia quirúrgica de las lesiones sospechosas en la piel y el tejido celular subcutáneo. Se debe efectuar una tomografía de tórax para descartar metástasis pulmonares en estos pacientes.

Los avances en los últimos tiempos en las técnicas quirúrgicas, las imágenes y la quimioterapia han mejorado la supervivencia y la conservación de miembro en los pacientes con sarcomas de las partes blandas más frecuentes, pero el pronóstico de este raro tumor continúa

siendo grave. Las opciones de tratamiento incluyen la cirugía radical, la radioterapia local y la quimioterapia. Como el papel de la quimioterapia y la radioterapia no ha sido bien establecido, es importante el diagnóstico temprano y la resección radical de las lesiones para lograr el control local de la enfermedad y mejorar la supervivencia de los pacientes.

Debido a la dificultad en lograr resecciones con márgenes en este sarcoma, la amputación es el tratamiento quirúrgico para considerar. Sin embargo, aunque se realice una resección agresiva inicial, la posibilidad de una larga supervivencia es escasa.

De 16 pacientes evaluados en el estudio de la Clínica Mayo, 11 presentaron una recidiva en la pared del tórax y sólo 2 sobrevivieron más de 5 años.<sup>7</sup> En un estudio anterior, de 34 pacientes con linfangiosarcoma posmastectomía, sólo 5 vivieron más de 5 años.<sup>6</sup> En el caso que informamos, la paciente consultó con lesiones avanzadas en el brazo y el antebrazo, y una lesión nodular en el hemitórax. A pesar de realizarse una desarticulación glenohumeral, presentó una recidiva en la pared del tórax a los 14 meses de la cirugía y falleció a causa de metástasis cerebrales a casi dos años del diagnóstico.

El linfangiosarcoma secundario a un linfedema crónico posmastectomía es un tumor vascular de etiología desconocida, de difícil diagnóstico y mal pronóstico. Si bien es una entidad poco frecuente, debe sospecharse en casos de lesiones graves del tejido celular subcutáneo en linfedemas crónicos previos, ya que el retraso en el diagnóstico inicial puede modificar el pronóstico y el tratamiento. El diagnóstico temprano y la resección radical de las lesiones aparecen como la mejor alternativa para intentar mejorar la supervivencia de los pacientes.

## Bibliografía

1. **Chopra S, Ors F, Bergin D.** MRI of angiosarcoma associated with chronic lymphoedema: Stewart-Treves syndrome. *Br J Radiol.* 2007;80(960):e310-3.
2. **Chung KC, Kim HJ, Jeffers LL.** Lymphangiosarcoma (Stewart-Treves syndrome) in postmastectomy patients. *J Hand Surg Am.* 2000;25:1163-68.
3. **Cozen W, Bernstein L, Wang F, Press MF, Mack TM.** The risk of angiosarcoma following primary breast cancer. *Br J Cancer.* 1999 Oct;81(3):532-6.
4. **Heitmann C, Ingianni G.** Stewart-Treves syndrome: lymphangiosarcoma following mastectomy. *Ann Plast Surg.* 2000 Jan; 44(1):72-5.
5. **Schindera ST, Streit M, Kaelin U, Stauffer E, Steinbach L, Anderson SE.** Stewart-Treves syndrome: MRI imaging of a postmastectomy upper-limb chronic lymphedema with angiosarcoma. *Skeletal Radiol.* 2005 Mar; 34(3):156-60.
6. **Sordillo PP, Chapman R, Hajdu SI.** Lymphangiosarcoma. *Cancer* 1981;48:1674-79.
7. **Stewart NJ, Pritchard DJ, Nascimento AG, Kang Y.** Lymphangiosarcoma following mastectomy. *Clin Orthop* 1995;320: 135-41.
8. **Stewart FW, Treves N.** Lymphangiosarcoma in postmastectomy lymphedema: a report of six cases in elephantiasis chirurgica. *Cancer.* 1948;1:64-81.
9. **Tomita K, Yokogawa A, Oda Y, Terahata S.** Lymphangiosarcoma in postmastectomy lymphedema (Stewart-Treves syndrome): ultrastructural and immunohistologic characteristics. *J Surg Oncol.* 1988;38:275-82.